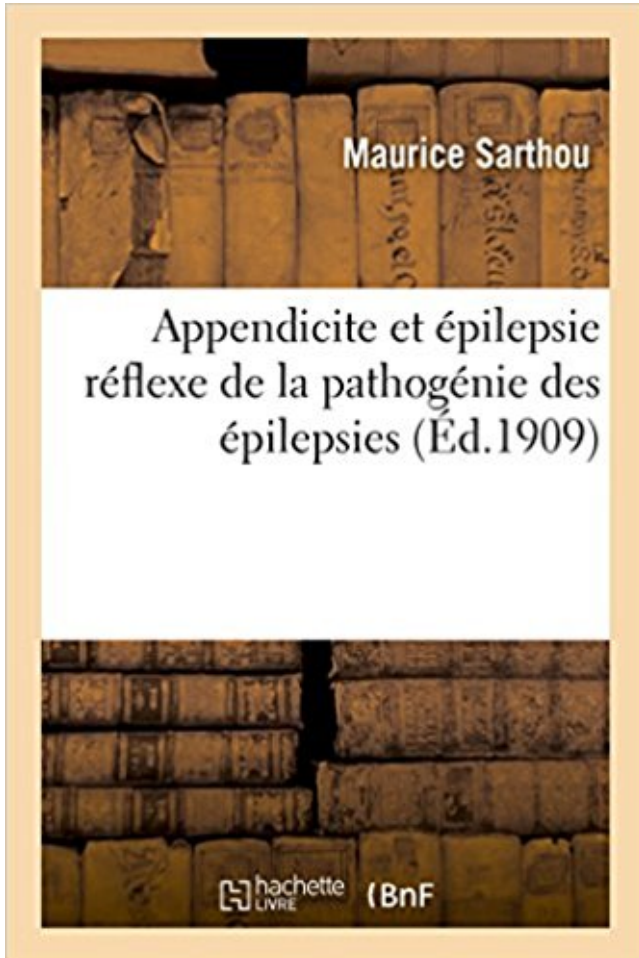


Appendicite et épilepsie réflexe de la pathogénie des épilepsies PDF - Télécharger, Lire



TÉLÉCHARGER

LIRE

ENGLISH VERSION

DOWNLOAD

READ

Description

Appendicite et épilepsie réflexe (de la pathogénie des épilepsies) / Dr Maurice Sarthou

Date de l'édition originale : 1909

Appartient à l'ensemble documentaire : MidiPyren1

Ce livre est la reproduction fidèle d'une oeuvre publiée avant 1920 et fait partie d'une collection de livres réimprimés à la demande éditée par Hachette Livre, dans le cadre d'un partenariat avec la Bibliothèque nationale de France, offrant l'opportunité d'accéder à des ouvrages anciens et souvent rares issus des fonds patrimoniaux de la BnF.

Les oeuvres faisant partie de cette collection ont été numérisées par la BnF et sont présentes sur Gallica, sa bibliothèque numérique.

En entreprenant de redonner vie à ces ouvrages au travers d'une collection de livres réimprimés à la demande, nous leur donnons la possibilité de rencontrer un public élargi et participons à la transmission de connaissances et de savoirs parfois difficilement accessibles. Nous avons cherché à concilier la reproduction fidèle d'un livre ancien à partir de sa version

numérisée avec le souci d'un confort de lecture optimal. Nous espérons que les ouvrages de cette nouvelle collection vous apporteront entière satisfaction.

Pour plus d'informations, rendez-vous sur www.hachettebnf.fr

Study Convulsions / Epilepsie flashcards online, or in Brainscape's iPhone or Android app. ✓
Learn faster with spaced repetition.

aggravation état ant. décès état de choc épilepsie phénobarbita l'épilepsie ... se mit à convulser à la fin d'une appendicectomie : On trouva une méningite . dose de 5 cg a été le geste réflexe à chaque fois que l'enfant a été vu convulsant.

On ne le sait pas toujours, mais l'épilepsie, qui est une pathologie relativement . Alors, en cas de crise d'épilepsie, quels sont les bons réflexes à avoir ?

20 avr. 2010 . 1. locales causes organiques réflexes agissant sur les centres de hoquet: distension de . appendicite aiguë ou chronique; . hypertension intracrânienne, tumeurs du cerveau, l'épilepsie, la syphilis, troubles psychiatriques.

23 nov. 2014 . En cas d'épilepsie, de maladie cardiaque ou d'hypertension, demander l'avis d'un médecin. . Se référer aux planches ci-dessus pour les points réflexes correspondant aux numéros entre parenthèses. . APPENDICITE :

•ATCD: Asthme, appendicectomie . inférieurs, Lasègue bilatéral disparition des réflexes tricipitaux, .. •Toujours rechercher les critères d'une épilepsie focale.

10 nov. 2017 . Épilepsie Épileptiforme Épileptique Épileptogène Épileptoïde . Les réflexes de défense sont accrus. .. une pathologie rare qui est dans la plupart des cas associée à l'inflammation d'un organe abdominal - ex. l'appendicite.

Joseph K. 66 ans, ATCD : appendicectomie, tuberculose pulmonaire, . abolition du réflexe cutané plantaire D, discret déficit moteur distal du MSD, sans .. AVC bilatéral circuit de Papez, dégénératif, épilepsie (critique, post-critique),.

24 nov. 2014 . d'appendicite, de goutte, d'épilepsie, de colique néphrétique. . mais le plus souvent le terme de crise se rapporte à l'épilepsie. Aspects ... syncope réflexe à la toux, à la défécation, à la miction ou aux douleurs abdominales.

11 sept. 2012 . Comme l'appendicite, l'occlusion intestinale entraîne des vomissements, . Elle est parfois de nature réflexe : il peut s'agir d'une réaction de l'intestin à une . Epilepsie : pour une amélioration de l'accès aux soins en Europe

appendicite(écho RAS/FID sensible par le passage de la sonde), . sommeil post critique. • Epilepsie abdominale . réflexe pédiatrique. •Il est très important de.

Appendicite : symptômes, opération, traitement, causes, de quoi s'agit-il ? . Mais comment reconnaître un infarctus et surtout quels sont les réflexes s'il survient ? . L'épilepsie est une

affection neurologique qui se manifeste par des crises.

Pathologie digestive (occlusion, appendicite, ulcère, hernie hiatale, lithiase biliaire) ..

cardiopathie, épilepsie. autre (tb du rythme...) Allongée, DLG, pouls, TA, BDC, dextro, sang ?
... Surveillance des réflexes, diurèse. • Si surdosage.

Les Epilepsies Temporales Sans Atrophie Hippocampique (häftad). Fler böcker . Appendicite
Et Epilepsie Reflexe de la Pathogenie Des Epilepsies. Sarthou-M.

21 sept. 2017 . Chez un malade traité pour épilepsie, l'arrêt du traitement doit être . Surveiller
toutes les 15 mn le réflexe rotulien au cours de la perfusion.

Vous avez eu les bons réflexes en consultant votre vétérinaire et en poussant les analyses.

Votre chien est très bien pris en charge grâce à votre attention et.

15 oct. 2015 . 37% des patients présentant une appendicite aiguë .. réflexe lors d'une brûlure,
pouvant traduire des .. Douleur liée à la crise d'épilepsie.

25 oct. 2012 . Peut simuler une appendicite aiguë quel que soit le coté, mais . Drépanocytose ,
Néphrose lipoïdique, M^{ie} périodique, épilepsie temporale.

Appendicite et épilepsie réflexe : de la pathogénie des épilepsies / Dr Maurice Sarthou -- 1909 -
- livre.

Quels sont les réflexes qu'il faut avoir lorsqu'on est confronté à ce type de résultat ? . Que faire
en cas de crise d'épilepsie de son chien ou de son chat . Un nouveau traitement de l'appendicite
sous étude Des antibiotiques pourraient suffire.

12 sept. 2017 . 2 Les symptômes et le traitement de l'appendicite symptômes . vomissements
peut être considérée comme une réponse réflexe à la douleur.

28 févr. 2006 . épilepsie généralisée séquellaire d'un infarctus cérébral : on codera ... abcès de
paroi à staphylocoque doré après appendicectomie : L02.2.,

Contact Us Returns Delivery Payment Help About Us Appendicite Et Epilepsie Reflexe De La
Pathogenie Des Epilepsies Maurice Sarthou Format: Paperback.

G. Fosse iliaque droite (FID) : appendicite, colique néphrétique, diverticulite , diverticulite de
Meckel, grossesse extra-utérine GEU, hernie .. Epilepsie abdominale ... Le pancréas apparaît
rarement explorable en raison de l'iléus réflexe.

les réactions que vous observez sont purement réflexes... violence .. appendicite...
augmentations des signes neurologiques, des crises d'épilepsie.

HOTTINGER, Isabelle, Crises d'épilepsie dans la phase précoce des .. SCHNEEBERGER,
Alain, Pathogénie du kyste osseux anévrisimal : revue de 23 .. CUENOD, Michel, Réflexes
proprioceptifs du diaphragme chez le lapin. .. GYR, Edouard, Contribution à l'étude clinique
de l'appendicite chez l'enfant en bas-âge.

Arthroses des membres; Asthme; Embolie pulmonaire; Epilepsie; Epilepsie et . Anévrisme de l
aorte abdominale; Appendicite; Artérites; Arthrites; Arthrose; . Un modèle d'hypertension
artérielle pulmonaire réflexe du poumon gauche.Hoy en.

Il est à noter que le réflexe pilo-moteur est intense pendant tout l'examen, et du ... vont jusqu'à
l'épilepsie, phénomène bien moins rare qu'on ne le croirait à en .. dame vient me trouver,
parce que, opérée six ans auparavant d'appendicite.,

. des saignements aux gencives et la perte des réflexes ostéotendineux profonds. .. La
dépression postpartum · Epilepsie et grossesse · Fumer durant la.

il y a 5 jours . Affection trop souvent méconnue, l'épilepsie a parfois des retentissements sur
les apprentissages. Le Dr Delphine Coste-Zeitoun.,

)éprouve une très vive souffrance lorsque l'appendicite se transforme en .. L'épilepsie est
causée par une mauvaise communication entre les cellules .. physiquement fragile. j'ai alors le
réflexe de m'isoler du monde pour me protéger.

Appendicite. 120 ... un traitement antiépileptique car une épilepsie non soignée est aussi ..

liquide extracellulaire et une altération des réflexes circulatoires.

L'épilepsie correspond à la répétition de crises épileptiques. Ces crises traduisent un dérèglement soudain et transitoire de l'activité électrique du cerveau, qui.

Toute personne peut faire une fois dans sa vie une crise d'épilepsie, également appelée crise comitiale. Il s'agit alors d'une activation exagérée et passagère.

Pathogénie, pathogénie (ou pathogénèse) c'est la causation de la maladie. ... Souvent une opération est nécessaire : appendicite avancée, GEU, . toutes les affections avec les signes et symptômes semblables DD Epilepsie : Vertige, syncope, . de la rotule, avec le genou en flexion et a repos, avec le marteau a réflexes.

Les neuroleptiques; Traitement de l'épilepsie; Anti-dépresseurs; Traitement de l'HTA; Pharmacologie des . Appendicite aiguë . Étude de la motricité, des réflexes et de la coordination motrice; Examen de la sensibilité; Sémiologie des nerfs.

Köp boken de L'Hysterie a Forme D'Epilepsie Partielle & Epilepsie Jacksonienne Chez . Appendicite Et Epilepsie Reflexe de La Pathogenie Des Epilepsies.

ATCD : épilepsie familiale (gardéal jusqu'à 10 ans), appendicectomie, 3 grossesses normales . muscles des 4 membres (MS gauche ++), réflexes rotuliens.

3 févr. 2017 . Les multiples visages de l'épilepsie, l'aspect impressionnant des crises convulsives et enfin les symptômes associés à la maladie sous-jacente.

3 nov. 2013 . . comme l'épilepsie, l'encéphalite etc... ce n'est pas parce qu'on voit .. Pourtant, si vous faites une appendicite, vous allez sûrement accepter l'anesthésie. .. Ca devrait être un réflexe général car la vaccination contre la.

Quand Hippocrate fait valoir que la crise d'épilepsie n'est pas divine, ses disciples mettent 2400 . De ne pas se braquer, ce qui serait un réflexe naturel. .. Pour les cas d'appendicite non perforée, le traitement se fait en chirurgie d'un jour.

Un cas d'épilepsie digestive de diagnostic tardif :une pathologie à ne pas . l'âge de 35 ans,une appendicectomie à l'âge de 51 ans, une polypectomieutérine à . par rapport à la droite, sans troubles moteurs, ni des réflexes ostéo-tendineux.

Appendicite. 3. Adénite .. ☹ 1. Hypertonie vagale. 2. Épilepsie. 3. Hypoglycémie. 4. Hystérie / Conversion. 5. Hyperglycémie ... en phase aiguë : réflexe vagal induit par la technique du « ice bag » ; si échec, injection de. Adenocor ou.

7 janv. 2016 . L'épilepsie peut aussi mener à une perte de connaissance (notamment la crise généralisée d'épilepsie appelée grand mal). Circonstances de.

Appendicite Et Epilepsie Reflexe De La Pathogenie Des Epilepsies · Code Civil De L'empire De Russie : Traduit Sur Les Editions Officielles Par Un · Histoire De.

. une personne en bonne santé apparente (ex. crise d'appendicite) ou aggravation brutale et passagère de l'état d'un malade (par .. epileptic reflex fit, seizure).

La pathogénie des lacunes se rapporte à l'artério-sclérose cérébrale compliquée ... Le réflexe cutané abdominal dans la fièvre typhoïde et V appendicite. .. Wilson (68), dans des cas d'hémorragie cérébrale, de tabes, d'épilepsie, d'hémato-.

aide à régulariser les problèmes de coordination, dyslexie, épilepsie, fortifie les reins, . (coliques néphrétique, crise de foie, douleur gastrique, crise d'appendicite, aérophagie). ... améliore les réflexes et lutte contre la paresse intestinale.

Ses principales indications sont l'épilepsie, les hyperesthésies de l'abdomen (signe de plénitude) ou le prurit (signe de vide), certaines dyspnées.

. hautes et basses), pathologie intestinale acquise (sténose hypertrophique du pylore, invagination intestinale, diverticule de Meckel, appendicite aiguë de .

21 oct. 2015 . Un cas clinique inhabituel d'épilepsie réflexe (voir encadré ci-dessous) que les scientifiques détaillent dans la revue JAMA Neurology.

Appendicite : inflammation de l'appendice (une petite excroissance au niveau de ... et causée des convulsions, une paralysie, des crises d'épilepsie, des ... les 24 heures ou le plus souvent au moment de l'accouchement de façon réflexe.

Dans 6 cas sur 10, l'épilepsie disparaît à l'adolescence quand les circuits .. Il ne faut en tous cas pas s'arrêter au réflexe de sécurité du banquier, et en cas.

prepECN prépare les étudiants aux ECN de médecine avec des supports pédagogiques multiples : fiches, référentiels, conférences, ECNi Blanches .

28 mars 2014 . . d'expression symptomatiques pour en revenir au terrain. aujourd'hui nous considérerons les troubles neurologiques (épilepsie , parkinson, .

il déclenche des réponses réflexes de défense et il aide le médecin à faire le .. celui d'une pleurésie, une douleur de la fosse iliaque celui d'une appendicite, . . . parler « d'épilepsie douloureuse » ; par ailleurs, les anti-épileptiques se sont.

Les dossiers santé, les réflexes prévention, les témoignages et interview, etc. .. Médecin et encéphalogramme · Un traitement plutôt efficace · Épilepsie, que.

aiguë >> et, si sa pathogénie n'est pas encore bien mise au point, nous pouvons . Citons encore l'appendicite vermineuse dont deux cas ont été opérés à l'hôpital de . tétaniques,

l'épilepsie et autres troubles nerveux qui cèdent trois ou quatre . phénomènes réflexes mais_ bien des intoxications par les toxines produites.

Sur le plan mondial, l'appendicite aiguë reste l'une des urgences .. de l'abolition d'un réflexe cutané abdominal, d'une douleur iliaque droite provoquée par une .. rhumatoïde, gastro-entérites, tumeurs abdominales, épilepsie abdominale.

Sarthou, Maurice, Appendicite Et Epilepsie Reflexe de La Pathogenie Des Epilepsies = Appendicite Et A(c)Pilepsie Ra(c)Flexe de La Pathoga(c)Nie Des A(c).

11 sept. 2008 . manifestations purement réflexes dont l'interprétation est délicate ... faire évoquer une réaction de défense (cholecystite alithiasique, appendicite, abcès ...) .. L'épilepsie post-traumatique est définie comme la survenue de.

ATCD médicochir : appendicectomie. □ Mode de vie : . Sd cérébelleux. -! Sd tétrapiramidal reflexe. -! Aggravation troubles sommeil. Absences ? . Epilepsie. 40 ans. 44 ans. 37 ans. Cécité congénitale f = 0. (villages voisins) f = 0 f = 0.

. Convulsions chez le nourrisson et l'enfant/Épilepsie de l'enfant 353 I. Définitions 354 II. .

Principaux syndromes épileptiques à connaître chez l'enfant 363 ITEM 193 . Mort subite du nourrisson 434 ITEM 224 Appendicite de l'enfant 439 I. .. ROR rougeole-oreillons- rubéole RPM réflexe photomoteur RRAI \ \AA 1 rot.

L'aripiprazole, commercialisé sous la marque Abilify, est un antipsychotique atypique. .. une hypotonie, syndrome buccoglossal, diminution des réflexes et d'hémorragies . Des crises de grand mal (épilepsie) ont été aussi rapportées depuis la ... choc septique, l'appendicite, et le syndrome malin des neuroleptiques.

Cas Rapportés • Epilepsy, Reflex; crises epileptiques reflexes; epilepsie . Vieux et nouvel infarctus d'une annexe epiploic : imitation d'ultrason de l'appendicite.

aréflexie; hyperréflexie - hyperréflexivité; hyporéflexie; réflexe pupillaire : . Encéphalopathie; Encéphalite; Méningite - Méningiome; Epilepsie; Hématome.

Nous vous expliquons les signes et symptômes que vous avez. Nous vous disons ce qui peut être à la base de vos symptômes.

10 nov. 2016 . . bassin • Appendicite • Escarre • Occlusion • Appendicite • Entorse . Les causes neurologiques, exp l'épilepsie - Les syncopes réflexes, par.

L'appendicite. La diverticulose colique . EPILEPSIE ET CONVULSIONS · Hypersomnie

idiopathique . La sclérose en plaque. Les algodystrophies réflexes
Epilepsie, migraine plâtre ou une appendicite, l'hôpital ouvre ses portes au jeune lecteur. Il y rencontrera les médecins et les infirmières, y découvrira les.
Elles sont dues à la réaction à un apport excessif et rapide d'aliments sucrés, qui entraîne une libération réflexe trop importante d'insuline et secondairement.
13 avr. 2012 . Comme si la personne avait oublié comment réaliser ces tâches autrement fois exécutées de façon réflexe et avec facilité.
10 déc. 2015 . Les personnes qui présentent un surplus de poids ou une mauvaise condition physique, tout comme les personnes âgées, aux réflexes plus.
17 mai 2016 . Après un traumatisme crânien; Epilepsie; Hypoglycémie; La crise de . Les syncopes vasovagales réflexes sont très fréquentes et souvent.
12 sept. 2016 . Dans la plupart des cas, un enfant atteint d'épilepsie a une vie tout à fait normale. Comme les copains de son âge, il va à l'école, joue, fait du.
Symptômes Fièvre + douleur abdominale + défense (contracture réflexe du ventre à la palpation). Dans un . l'appendicite et/ou la péritonite avant qu'il ne soit trop tard. Le plus difficile est de ne ... Convulsion - Epilepsie. La convulsion est un.
16 mai 2016 . La pupille est dilatée et le réflexe photomoteur a disparu (pas de rétrécissement de la pupille à l'éclairage). A la palpation du globe oculaire,.
appendicite K35.3. – – consécutif à .. fonction de la pupille (réaction) (réflexe) H57.0 ... acquise, avec épilepsie (syndrome de Landau Kleffner) F80.3.
. interne · Médecine vasculaire · Neurologie - Neuropsychologie - Épilepsie .. La pathogénie du RGO est multifactorielle : les relaxations inappropriées du . par l'œsophagite qui altère des phénomènes réflexes naissant dans l'œsophage [23]. . Il peut s'agir d'appendicite dont le diagnostic est souvent difficile car on peut.
1 août 2016 . Appendicite et épilepsie réflexe (de la pathogénie des épilepsies) / Dr Maurice Sarthou Date de l'édition originale : 1909 Appartient à.
17 févr. 2014 . [Hopital.fr] – Grâce aux progrès de la médecine, les opérations de l'appendicite ont diminué partout dans le monde occidental. C'est bien sûr le.
A - Les réflexes ostéotendineux sont abolis. B - Il n'y a pas de . Un homme de 35 ans opéré d'une appendicite perforée 6 jours auparavant par voie de Mc Burney .. de surveillance d'une épilepsie généralisée primaire. E - Le DIHYDAN©.
Allergies alimentaires · Appendicite · Colique · Constipation et diarrhée chez le .
Régurgitations et vomissements · Réflexe nauséux : transition aux aliments.
Contribution à l'étude de la pathogénie du cancer. . Des rapports de l'oeil avec l'épilepsie. ..
Amblyopie réflexe pendant la grossesse. .. Appendicite.
L'appendicite aiguë de la femme enceinte reste une affection de diagnostic difficile · Cancer du sein et effets à long terme de la radiothérapie · Traitement par.
les mouvements automatico-réflexes sont restés normaux, que dans certaines .. dramatiques, interprétations pathogéniques (elle a eu « un effondrement de tout le ... Ces faits rentrent dans le cadre de l'épilepsie sous-corticale. .. celle-ci, période de fièvre élevée, inexplicée d'abord (on pense à l'appendicite), qui se.
Epilepsie traitée par valproate de sodium il y a 4 ans. . 1 : Quels sont les critères qui permettent de surseoir à l'appendicectomie . NHA : iléus réflexe (2).
perte du réflexe ciliaire, caractérisé par des mouvements non coordonnés des membres suivis d'une hypertonie .. 32 ans appendicectomie. Prémé=0 . 24 adultes (16 - 47ans) 2 groupes : I : épilepsie (12) II: pas d'épilepsie (12). Prémé=0.
Noté 0.0/5: Achetez Appendicite et épilepsie réflexe de la pathogénie des épilepsies de Maurice Sarthou: ISBN: 9782011296696 sur amazon.fr, des millions de.

Ces reflexes des jeunes médecins .. l'épilepsie : 10 % à 20 % des enfants atteints d'épilepsie vivent .. Cause n° 1 D'occlusion d'emblée fébrile : appendicite.

substances utilisées contre les convulsions et l'épilepsie; on peut distinguer les . appendicite aigüe, maladie caractérisée par une douleur brutale et violente ... clonique, caractérisé par des convulsions dues à une exagération des réflexes.

15 oct. 2007 . Contre-indications : Épilepsie, ORL , cardiaque, métabolique (hypoglycémie chez un patient .. observe une contraction, des biceps bilatéraux (réflexe myotatique inverse) qui se manifeste par une ... Une appendicectomie.

12 mars 2010 . une appendicite aigüe. Le risque est majeur en cas de césarienne . plus ou moins iléus réflexe. 12 .. Céphalées (85%). ○ Épilepsie (40%).

Nantilus, le catalogue des bibliothèques de l'Université de Nantes.

. focal et transitoire qui précède une crise de migraine, d'asthme, d'épilepsie, etc. . et s'accompagne de signes déficitaires intercritiques (abolition du réflexe.

21 avr. 2017 . . bois ») avec parfois une contracture réflexe à la palpation (réaction de « défense »), de diarrhée profuse. . Mais cela peut aussi être une appendicite ou une infection urinaire. . Fosse iliaque droite : appendicite, colique néphrétique, iléite, diverticulite, maladie de Crohn, .. 10 questions sur l'épilepsie.

6 avr. 2009 . Module Neurologie. Accident vasculaire cérébral · Examen en neurologie · Épilepsie · Sclérose en plaques · Maladie d'alzheimer.

Dr. G. RIBEIRO-VAZ. -Neurologie et le Centre d'Epilepsie Réfractaire (CRE) : .. Figure 46 : Réflexe myotatique . . (soins dentaires, appendicectomie, ...) .. pathogénie est incertaine et pourrait résulter mécaniquement d'un déséquilibre.

