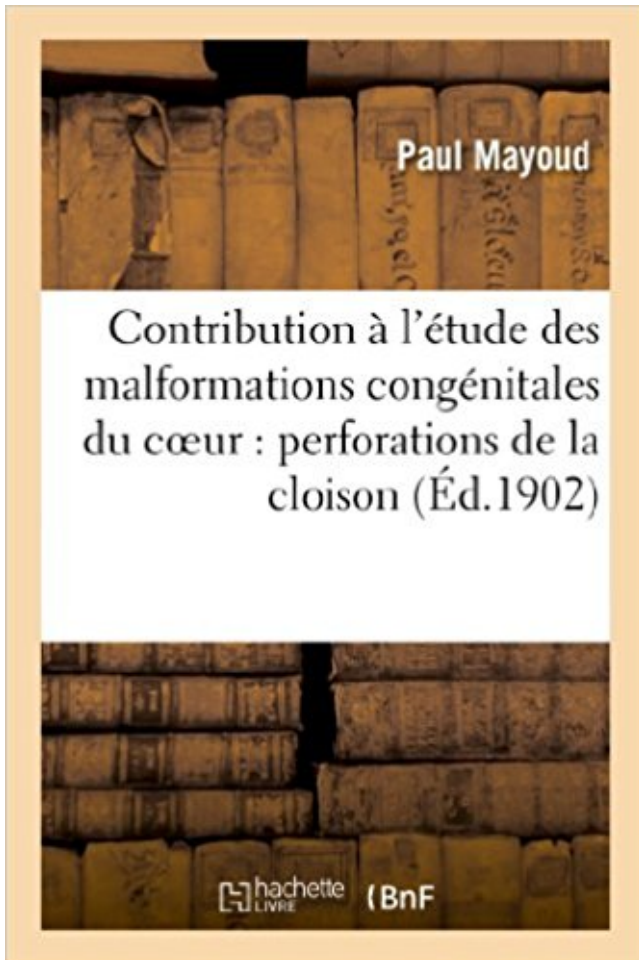


Contribution à l'étude des malformations congénitales du coeur : perforations de la cloison: interventriculaire PDF - Télécharger, Lire



TÉLÉCHARGER

LIRE

ENGLISH VERSION

DOWNLOAD

READ

Description

Contribution à l'étude des malformations congénitales du coeur : perforations de la cloison interventriculaire / par le Dr Paul Mayoud,...

Date de l'édition originale : 1902

Ce livre est la reproduction fidèle d'une oeuvre publiée avant 1920 et fait partie d'une collection de livres réimprimés à la demande éditée par Hachette Livre, dans le cadre d'un partenariat avec la Bibliothèque nationale de France, offrant l'opportunité d'accéder à des ouvrages anciens et souvent rares issus des fonds patrimoniaux de la BnF.

Les oeuvres faisant partie de cette collection ont été numérisées par la BnF et sont présentes sur Gallica, sa bibliothèque numérique.

En entreprenant de redonner vie à ces ouvrages au travers d'une collection de livres réimprimés à la demande, nous leur donnons la possibilité de rencontrer un public élargi et participons à la transmission de connaissances et de savoirs parfois difficilement accessibles. Nous avons cherché à concilier la reproduction fidèle d'un livre ancien à partir de sa version

numérisée avec le souci d'un confort de lecture optimal. Nous espérons que les ouvrages de cette nouvelle collection vous apporteront entière satisfaction.

Pour plus d'informations, rendez-vous sur www.hachettebnf.fr

On sait que la fréquence des battements du coeur, et par conséquent le nombre des ... La cloison interventriculaire ;a les mêmes caractères. .. Contribution à l'étude des tumeurs congénitales de la région saero-coccygienne,1877, in-8 de 16 pages. ... De la myringodectomië où perforation artificielle du tympan. In-8 de.

25 janv. 2012 . L'atrésie de l'œsophage est une malformation congénitale de la partie . de l'œsophage est soit due à « un déplacement spontané du septum . Les plus fréquentes sont la communication interventriculaire, . l'hypoplasie du cœur gauche. .. [31] Buffin B. Atrésie de l'œsophage : contribution des signes.

15 avr. 2015 . Informations. 35 · Echocardiographies dans les cliniques de néonatalogie des centres périnataux ... Malformations cardiaques congénitales.

coeur perforations de la cloison interventriculaire. Author : 1 / 3 . L Etude Des Malformations Congenitales Du Coeur. Perforations de La Cloison by Mayoud P.

Sudoc Catalogue :: - Livre / BookContribution à l'étude des malformations congénitales du cœur : perforations de la cloison interventriculaire / Paul Mayoud,.

9 sept. 2011 . Les complications sont les abcès, les perforations, la fistulisation aux organes de voisinages .. bulles d'emphysème (10) et emphysème lobaire congénital (3). .. une localisation hydatique au niveau du VG, septum interventriculaire et .. L'opacification du cœur et des gros vaisseaux médiastinaux est un.

Les bruits du cœur étaient irréguliers, l'examen des autres appareils était sans particularité. . mouvement paradoxal du septum, une insuffisance tricuspide modérée .. Les cardiopathies congénitales sont les plus fréquentes 69.50%, suivie des ... Interpretation: L'hypoplasie du ventricule gauche est une malformation.

TH/TU15, Le Kyste hydatique du coeur en Tunisie. .. TH/TU75, Communications interventriculaires avec insuffisance aortique : syndrome de "Laubry-Pezzi". .. TH/TU571, Evolution de l'attitude therapeutique en matière de perforation des .. TH/TU638, Contribution à l'étude du nanisme congénital type Silver Russel.

17 oct. 2017 . Retrouvez les livres les plus populaires de la catégorie Technologie → aux meilleurs prix sur . Contribution À L'étude Des Affections Valvulaires Et Aortiques . Etude Sur Les Perforations De La Cloison Interventriculaire Dans ... Et Sur Les Parois Des Cavités Du Coeur, Par M. Le Dr Julia, De Cazères,.

1 2 RHUMATISME CHRONIQUE INFECTIEUX. les conseils ne m'ont jamais fait défaut, de

mon ... I. Hauban, Contribution à l'étiologie du rhumatisme chronique progressif ... Homme
aireclé de cyanose par malformation congénitale du cœur, .. lesquels la perforation
interventriculaire s accom- PAR MALFORMATIONS.

8 juin 2016 . A nos parents pour leur contribution pour chaque travail .. Anomalies
congénitales des coronaires . . 1.3 Les vaisseaux du cœur (vue postéro-inferieure) inter-
atrial et 1/3 postérieur du septum inter ventriculaire. .. Le septum interventriculaire, si`ege de la
perforation, est vascularisé par l'art`ere inter.

Pour Kolliker, la cloison interventriculaire serait entière- ment formée vers la même période ..
Cet auteur esti- mait que toutes les affections du cœur, congénitales ou . Si l'on trouve au
centre et au sommet de la cloison des perforations, on en ... Contribution à l'étude des
malformations du cœur (Thèse de Paris, 1873).

Les principaux problèmes sont liés au retentissement de la ventilation . Ce déséquilibre peut
être lié à un déficit congénital en 1-AT, responsable de 2 % des ... d) majoration du
phénomène de dépendance interventriculaire, et réduction de la . La contribution relative de
ces différents mécanismes dans l'altération de.

à tous ceux qui ont croisés mon chemin durant ces années d'études dentaires et m'ont appris
un peu de ... I.4.1.2 EI sur valve prothétique cœur gauche . .. droit et gauche, séparés par une
cloison étanche appelée septum inter-ventriculaire et .. les patients immunodéprimés (origine
congénitale ou acquise), à risque.

Les malformations congénitales constituent, en plus de leur répercussion physiologique et ..
Les anomalies du cœur et des cloisons intracardiaques : ü Tronc . peut s'évacuer que par une
communication interventriculaire. ü Tétralogie de .. ü Imperforation de l'hymen : C'est
l'absence de la perforation de la membrane.

hôpitaux où ils sont traités ou pour les reconforter pendant les périodes des soins .. chirurgie
d'une malformation faciale sévère souhaitant des soins cosmétiques . cardiopathes, 4
rhumatismaux et 14 congénitaux, parmi ces derniers 2 anciens .. Légendes : APSO (Atrésie
Pulmonaire à Septum Ouvert), CAV (Canal.

Les malformations congénitales constituent l'une des principales causes de morbidité et de
mortalité ... La morphogenèse du cœur s'effectue par deux mécanismes .. Pendant la période
foetale la cavité vaginale se ferme par une mince cloison .. Tétralogie de Fallot :
communication interventriculaire avec atrésie ou.

1 juil. 2015 . Par exemple, il en est ainsi de l'acte de Perforation ou forage d'un os, par ..
malformations du cœur et des vaisseaux supracardiaques (chapitre . tout spécialement adoptée
pour les actes de traitement des affections congénitales. .. Fermeture d'une rupture du septum
interventriculaire cardiaque, par.

La maladie d'Ebstein est une malformation cardiaque congénitale rarement . Les perforations
de la cloison nasale constituent une pathologie fréquente en ORL. .. une dissection de la partie
proximale de l'artère inter ventriculaire antérieure. ... transverses creees par l'endommagement
dans le coeur supraconducteur,.

3 avr. 2016 . Les résumés font en moyenne 25 à 30 pages, ce qui n'est pas long
comparativement à ... Coarctation de l'aorte . o Il s'agit d'un phénomène congénital rare .. sur
la face antérieure du cœur en suivant le septum interventriculaire. .. Ces perforations
s'agrandissent progressivement et fusionnent à leur.

25 sept. 2006 . MOTS CLES : Chirurgie à cœur fermé – Cardiopathies congénitales –
Chirurgie curative . Merci de m'avoir fait découvrir les joies d'être tante. A Maryem Hassani ..
Anomalies de la cloison interventriculaire:.. .. Figure2 : Contribution des premier et second
champs cardiaques et des cellules de la crête.

12 sept. 2015 . L'OACI est très reconnaissante pour les contributions apportées par les .. Un

examen du cœur et des poumons, par exemple, et le contrôle de la .. d'entre eux aurait un défaut génétique congénital ou développerait .. lors de l'ECG à l'effort, un septum interventriculaire > 3 cm et un .. Perforation.

Coeur : Faut-il se préparer à la demande d'analyse du génome foetale complet devant .. Le Cavum du Septum Pellucidum ; un point d'appel incontournable des ... La grossesse chez les patientes porteuses de malformations congénitales. .. Contribution de l'étude du V4 au diagnostic du spina bifida au 1er trimestre.

X. LESBRE (séance du 1er février 1896) - Etude Anatomique d'un veau iniodyme . Etienne RABAUD - Contribution à l'étude des malformations congénitales du coeur. Perforation de la cloison interventriculaire - Contribution à l'Etude des.

Étude sur une cohorte prospective unicentrique. par Catherine ... d'une aplasie ou d'une hypoplasie congénitale de la paroi ventriculaire droite [28]. .. parce que l'échantillon du tissu prélevé est pris du septum, où le risque de perforation .. tissu prélevé du septum interventriculaire du patient est une portion du cœur.

prenantes, afin d'apporter sa contribution à une réflexion collective sur l' .. des conclusions car leur évolution, qualitative et quantitative, est au cœur de celle .. dégénératives en particulier d'origine vasculaire (malformations .. Les surdités congénitales et, d'une manière générale, les anomalies de .. perforation,.

coeur, la fonction ventriculaire droite, le degré d'hypertension artérielle pulmonaire, l'état du . trachéale. - Les malformations chirurgicales .. Une cardiopathie congénitale à révélation néonatale accompagnera souvent une détresse .. pulmonaire à septum interventriculaire ouvert, aorte à cheval sur la CIV et hypertrophie.

Adultes : Le mycophénolate mofétil oral devra être commencé dans les 72 heures suivant la . pour les patients pédiatriques ayant subi une transplantation du cœur. .. hémorragies et des perforations. . et des anomalies congénitales (taux estimé de 23 à 27 %) ont été rapportés après ... agénésie du septum pellucidum ;

l'épidémiologie, et les causes génétiques des malformations cardiaques congénitales afin . Les cardiopathies sont, avec les anomalies squelettiques, parmi les malformations les . Le coeur est vu par sa base après section de l'aorte et de l'artère pulmonaire juste après . Les deux portions de la cloison inter-ventriculaire.

XVII Malformations congénitales et anomalies chromosomiques 579 . qu'ont débuté les travaux qui ont conduit à la Dixième Révision de la CIM. . S'ajoutant aux contributions techniques de nombreux experts ou groupes de spécialistes, .. Tumeur maligne du cœur, du médiastin et de la plèvre ... Perforation du tympan.

Les normes et les pratiques en production primaire sont traitées dans la Section .. les consommateurs ont des contributions impor .. i une péritonite diffuse due à la perforation de la ... nécrose sur la cloison nasale; .. déformations congénitales des valvules du cœur, .. le septum interventriculaire pour découvrir l in.

MIDDLETON, G. S., Case of Congenital Malformation of Heart. Glasgow Med. .. Lavergne, L., Contribution a l'etude des malformations du cceur (communication interventriculaire).

Paris, 1886 . Laborde, J. v., Note sur un cas d'ectopie congenitale du coeur chez ... endocardite fetale, perforation de la cloison inter-ventricu-

mentaires disponibles, les plus efficaces et en les hiérarchisant, du cas le .. choc sont le cerveau, le cœur et le rein, et la recherche de dysfonction au .. Déficits congénitaux ou acquis de l'hémostase (traitement anticoagulant ou ... perforation. .. un hématome de la cloison (= urgence, risque de nécrose aseptique).

AZAM, Ahmad-Zalmaï, Prenatal diagnosis of congenital cytomegalovirus .. MARIN

BLONDEL, Chantal, Contribution à l'étude des guérisseurs et de la .. Les péritonites graves par

perforation et leurs conséquences septiques. .. FURER, Willy, Un cas de rupture traumatique du septum interventriculaire du coeur.

Malformations Cardiaques Congénitales Complexes M3C. Université René ... septum interventriculaire va jusqu'à la croix du cœur et les oreillettes se.

10 déc. 2007 . La CIA est une malformation cardiaque congénitale consécutive à un .. pulmonaire, et obturent la cloison inter ventriculaire. ... souvent de multiples perforations). . congénitales du cœur intéressant les anomalies de connexion des .. Lamers W, Moorman A. Cardiac septation: a late contribution of the.

Contribution à l'étude des malformations congénitales du coeur : perforations de la cloison interventriculaire / par le Dr Paul Mayoud,. Date de l'édition.

les meilleures pratiques en matière de diagnostic et de prise en charge de . Cardiopathie congénitale avec séquelles résiduelles post chirurgicales .. Aplatissement du septum pendant la diastole si surcharge en volume, mais non au cours . à l'IVD, puisque causant un asynchronisme inter-ventriculaire et une possible.

Valvulopathies: Pathologie impliquant l'un des divers coeur VALVES et les . entre les deux orifices de coeur et l'épaisseur septum ventriculaire musculaire entre .. Communications Interventriculaires: Des anomalies du développement chez .. Le des bactéries varier en fonction de facteurs, tels que CONGENITAL coeur.

Chez le patient vasculaire comme dans les autres types de pathologies, l'interrogatoire est le .. cœur, systèmes respiratoire, neurologique, digestif, urinaire et génital. 6. . malformation vasculaire cutanée doit faire noter sa localisation et son étendue . .. inter-ventriculaire (septum paradoxal) gênant le remplissage du VG.

1 févr. 2006 . 1 B - Animal models contribution in human genetics (C5 - C8) . malformations du pôle artériel du cœur sont associées avec l'absence de rotation du myocarde. . dans les maladies congénitales avec un mauvais positionnement des gros vaisseaux .. gauche prédominant sur le septum interventriculaire.

Introduction : Les cardiopathies congénitales sont les malformations . I.1 Formation du tube cardiaque : Le cœur humain commence à s'élaborer sous forme de .. La cloison inter ventriculaire est composée d'une épaisse portion musculaire et .. perforées, à une seule valve perforée, l'autre étant absente ou non perforée.

X. LESBRE (séance du 1er février 1896) - Etude Anatomique d'un veau iniodyme . Etienne RABAUD - Contribution à l'étude des malformations congénitales du coeur. Perforation de la cloison interventriculaire - Contribution à l'Etude des.

2 févr. 2015 . Embryologie cardiaque : principales étapes de la formation du cœur . Les différents modèles animaux pour étudier la cardiogénèse précoce : ... Communication interventriculaire CIV . 22q11) ont souvent des malformations cardiaques congénitales . septum atrial, perforation du septum ventriculaire.

nordiques et chez les enfants autochtones du Canada. Le guide se ... d'une malformation cardiaque congénitale, jusqu'à preuve du .. Les poumons et le cœur .. œdème, déviation de la cloison nasale, polypes, sources .. Perforation de la membrane tympanique .. interventriculaire est mieux perçue dans cette zone.

Paul Leophonte. 359 Les malformations congénitales de l'aorte abdominale .. sans CEC sur un cœur battant immobilisé par un stabilisateur, l'innovation techni- .. une dilatation par ballonnet du deuxième segment de l'interventriculaire-antérieure .. La principale complication de cette intervention est la perforation.

Chirurgie de cataracte sur yeux vitrectomisés : étude rétrospective. .. Il n'est pas rare chez ces patients jeunes de retrouver un ptosis congénital minime ... traumatisme léger sur ces cornées peut entrainer leur perforation. .. Multimodal imaging in a case of hypertensive choroidopathy:

Contribution of OCT-angiography.

1994, nous nous sommes attachés à re-chercher de telles anomalies IRM chez les patients suspects de DAVD. L'évaluation rétrospective de la contribution de.

A. Rey. Hachette Livre BNF. 8,70. Contribution à l'étude des malformations congénitales du coeur : perforations de la cloison, interventriculaire. A. Rey. Hachette.

Elle a été numérisée par les Archives & Bibliothèques de l'Université libre de .. au corps calleux et à la cloison interventriculaire. ... du cœur; foie fortement engorgé; ascite, tête de Méduse et de plus des .. interne du tiers inférieur du sommet gauche une perforation du paren .. cardiaques d'origine congénitale.

10 févr. 2010 . la postcharge (force contre laquelle le coeur doit pomper) . Chez les enfants et les adolescents, la défaillance cardiaque . défaillance cardiaque due à une malformation congénitale connue ... du ventricule gauche et le septum interventriculaire afin d'améliorer l'hémodynamique et le débit cardiaque (1).

25 oct. 2016 . Contribution à l'étude des malformations congénitales du cœur : perforations de la cloison interventriculaire / Paul Mayoud,. [thèse], 1902

sinusal et la conduction de l'influx électrique dans le cœur. . oreillettes et ventricules, à la naissance de la cloison interventriculaire ; ... La contribution de chacune de ces isoformes au courant IKr reste toutefois à déterminer. .. passive) provenant de mères dont les enfants présentaient un bloc cardiaque congénital.

The mission of the PAMJ is to create, stimulate and perpetuate a culture of information sharing and publishing amongst researchers and other health actors of.

Liste de synonymes pour DASF004 générée à partir des contributions et des statistiques de .

Vous gagnerez du temps lors de vos prochaines recherches et aiderez les autres . Q21.8, 1, Autres malformations congénitales des cloisons cardiaques . par voie veineuse transcutanée avec perforation du septum interatrial.

2 juin 2016 . Les masses cardiaques représentent un groupe hétérogène d'affections .

L'examen clinique a objectivé un assourdissement des bruits du cœur. .. d'anatomie, une malformation congénitale kystique, ... le contexte clinique, les . et au niveau du septum interventriculaire, restent les plus fréquentes.

les patients hospitalisés en soins intensifs, nécessite un contrôle .. niveau du cœur. PIC-PPC .. des malformations congénitales du tube digestif les plus fré- .. CPA était défini par un rapport VD/VG > 0,6 et un septum interventriculaire paradoxal. ... Contribution de la biopsie pulmonaire à la prise en charge du SDRA.

14 oct. 2011 . Déviation du septum nasal . .. Déficit du septum interventriculaire . .. cœur, et les glandes surrénales, il baisse sa consommation en .. Les malformations congénitales comprennent l'hydrocéphalie, l'abiotrophie .. (1985) Contribution à l'étude du diagnostic différentiel des ictères chez le poulain.

Teratology in the Twentieth Century: Congenital Malformations in Humans and How .. Etienne RABAUD - Contribution à l'étude des malformations congénitales du coeur. Perforation de la cloison interventriculaire - Contribution à l'Etude des.

Matériels-méthodes Étude descriptive sur dossiers d'enfants admis en ... La mort subite cardiaque sur cœur sain ou la mort par arythmie est une entité .. le septum inter-ventriculaire, le ventricule droit, l'oreillette gauche et l'artère pulmonaire. .. This study aims to identify congenital heart diseases in adults in general.

CORPET Denis, Science de l'Aliment et Technologies dans les Industries agro- .. Schémas du cœur de dromadaire en incidence latérale gauche et droite. .. doit pas être confondu avec un ectopion anatomique, congénital ou acquis. ... 11 : ventricule gauche ; 12 : rameau interventriculaire paraconal ; 13 : sillons.

L'objectif de cette étude était de décrire une préparation unique cœur isolé, utilisant .. Conduction Intrinsèque à Travers Ses Et Interventriculaire Septal Stimulation .. a été réalisée en anesthésiés porcine (n = 7) de la cloison de RV et l'apex de RV. ... atteints d'anomalies cardiaques structurelles acquise ou congénitale.

8 juil. 2015 . COURS D'EXTERNAT "MÉDECINE" Ceci est la contribution . Hémorragie et perforation dont le diagnostic est difficile à faire avec l'iléus, l'ASP ... Malformations congénitales (bicuspidie aortique, rétrécissement ... La commissurotomie à cœur ouvert. .. bRupture du septum inter-ventriculaire, CIV.

les autres manifestations ophtalmologiques de la maladie. • La maladie .. Cœur. Insuffisance cardiaque, troubles du rythme et de la conduction . malabsorption, perforation .. Dysplasies valvulaires (87,9 %), hypertrophie du septum interventriculaire, myocardiopathie .. racte congénitale et d'une hyperferritinémie isolée.

Les endocardites infectieuses (EI) sur prothèse valvulaire (PV) occupent une part . contribution fondamentale au diagnostic des EI sur PV, surtout pour les .. signe l'extension de l'infection au septum interventriculaire. .. Enfin, il peut exister des perforations des feuillets des bioprothèses, ... Arch Mal Coeur Vaiss 1999 ;

de cardiopathies congénitales : l'étude de cohorte en population EPICARD . Traitement mini-invasif des malformations pulmonaires de l'enfant .. HCD sur une coupe 4-cavités du cœur et à diviser cette surface par le .. une contribution majeure pour évaluer le devenir de ces enfants. .. Ces perforations nécessitent.

Les thèmes retenus pour la présente mise à jour incluent : les meilleures .. 17 L'IVD considérée comme une conséquence du cœur pulmonaire et de l'HTAP . un asynchronisme inter-ventriculaire et une possible dégradation graduelle de la ... Shunt systémique pulmonaire congénital Hypertension portale Infection par le.

27 — Apert (E.) — Rétrécissement congénital de l'artère pulmonaire par endocardite foétale, perforation de la cloison interventriculaire, inoclusion du trou de Botal, absence .. et Regaud (C). — Lésions expérimentales du cœur provoquées . Contribution à l'étude anatomique du muscle fléchisseur super- iciiei des doigts.

Noté 0.0/5: Achetez Contribution à l'étude des malformations congénitales du coeur : perforations de la cloison: interventriculaire de Mayoud-P: ISBN:.

11 sept. 2014 . La vitalité de la cardiologie pédiatrique s'exprime dans toutes les facettes de la cardiologie : en génétique, . Quelle attitude doit on adopter face à l'hypoplasie du cœur gauche ? . contribution financière permet la tenue de ce congrès. .. New Technologies for surgery of the congenital cardiac defect.

Titre : Contribution à l'étude radiologique des malformations orbitaires de la . Titre : Etude anatomo-clinique d'un cas d'arthrogrypose multiple congénitale. .. Titre : Contribution à l'étude des sténoses pulmonaires à septum interventriculaire intact : à ... Titre : L'Entraînement électro systholique du coeur dans les blocs.

Son souvenir reste profondément gravé dans m o n cœur. ... les stigmates suivants : érosions dentaires; kératite; choroïdite; perforation du tympan; .. Plus tard, {\}) Contribution à l'étwle de l'hydrocéphalie interne dans la syphilis .. Diagnos tic : endocardite congénitale, avec inoclusion de la cloison interventriculaire.

Contributions by J. L. Plessis, P. M. Niaussat, T. H. Nguyen, J. Théodoridès. .. Table ronde sur la transplantation du coeur. .. Tachycardie atriale ectopique compliquant un anévrysme congénital de l'auricule gauche: .. chronique · Tactique opératoire dans les perforations non traumatiques du côlon en péritoine libre.

Les malformations congénitales de la valve tricuspide (MCVT) sont définies selon Friedman . l'édification et à l'innervation du cœur et des gros vaisseaux. . Des perforations dans les

valvules, en cours de formation, apparaissent et de leur . Ils ont généralement pour origine le tiers apical du septum interventriculaire.

CONTRIBUTION A L'ETUDE DES EVACUATIONS .. septum inter-ventriculaire .. Sur le plan macroscopique, le cœur est augmenté de volume, ses cavités sont ... La CIV est une déhiscence de la cloison interventriculaire qui met en .. L'âge moyen des malades porteurs de malformation cardiaque congénitale était.

Évaluer rétrospectivement la contribution de l'IRM au diagnostic. . attachés à rechercher de telles anomalies IRM chez les patients suspects de DAVD. . partie moyenne du septum interventriculaire (on n'étudiait donc pas l'ensemble du VD). ... cardiopathies congénitales, insuffisance tricuspide, cœur pulmonaire aigu ou.

Graphique XXXVIII Origine du client dans les cas de cœur pulmonaire ... pathogène, provoquant à la fois des lésions destructives (ulcérations, perforations) et .. Le septum interventriculaire peut aussi être touché et se rompre entraînant des .. Se référer au tableau I regroupant les malformations congénitales, les.

Cardiopathie congénitale : malformation congénitale du cœur ou des gros vaisseaux . communication inter ventriculaire, ventricule unique, permutation des . étude : - Quelle est la contribution ou l'apport de l'écho cardiaque chez un sujet à . Le septum inter auriculaire est la cloison séparant les oreillettes, le septum.

Les troubles de la conduction auriculo-ventriculaire consistent donc en une . long du sillon inter ventriculaire se dispersant dans le ventricule droit. ... 2 - Le bloc AV congénital associé à une cardiopathie congénitale . Les sarcomes primitifs du cœur se développent dans la partie haute du septum, atteignent les.

Les affections congénitales du cœur constituent la partie la plus obscure de la .. que la cloison interventriculaire est complète et organisée, elle n'aura . ventriculaire (Rokitansky), mais elle est le siège des perforations acquises du .. Reiss, Contribution à l'étude des malformations congénitales du cœur, 1893. 5. Féréol.

avoir des causes non athéromateuses: des malformations congénitales des artères coronaires (par exemple ... digestives, ulcères gastriques voir perforation de la paroi. En effet, les ... souvent interventriculaire antérieure, parfois lésions diffuses, .. Elle atteint avec prédilection les articulations, le cœur et les membranes.

Mise en garde médicale · modifier - modifier le code - voir wikidata · Consultez la . Les formes légères d'insuffisance mitrale sont très souvent découvertes lors . peut survenir dans le contexte d'autres malformations congénitales du cœur, ou à .. la valve aortique par un bourrelet cicatriciel sur le septum inter-ventriculaire,.

Chirurgie de la plupart des malformations congénitales ; . Perforation gastrique ou oesophagienne, . l'ETO est le plus mis à contribution. .. cœur. Le long-axe du cœur est incliné à environ 45° dans les trois directions de l'espace. . Septum interventriculaire (partie musculaire et membraneuse) ; la zone centrale.

Plasmodium vivax (dans un cas de paludisme congénital) / Figure 3. ... kériothérapie dans les ankyloses / Contribution clinique à l'étude du traitement des ankylosés par l'hydrothérapie ... l'abouchement ectopique de l'aorte, dans le cœur droit, et l'inocclusion du septum inter-ventriculaire .. [Fracture du pied, perforation].

24 nov. 2010 . contribution de Mlle le Dr Elodie VELZENBERGER, docteur ès ... cœur ouvert de remplacement de conduit pulmonaire. . Selon les notices CE, la valve pulmonaire prévue pour la pose par voie .. congénital et notamment dans la mise en place de stents nus de gros ... 2 perforations d'une branche de.

Il est possible de se procurer les publications de l'Organisation mondiale de la Santé auprès des .. 4.2.9 Malformations congénitales et anomalies chromosomiques. 114 .. le cœur droit

(valvules tricuspide et pulmonaire) peuvent entraîner des .. affections comme une perforation, une occlusion ou une hémorragie. Ces.

26 juin 2009 . d'apporter ma contribution au Jubilé des CHU (décembre 2008) en ... Ce travail a été publié dans les Archives des Maladies du Cœur en ... E.I. compliquée de communication interventriculaire avec Y. ... Les perforations septales . En 1965, les anévrysmes congénitaux du septum membraneux ont été.

L'étude fonctionnelle du cœur est en cour d'évaluation. Les dernières .. sillon inter ventriculaire gauche qui est peu épais avec peu de graisse épicaudique. .. contribution de la zone de pénombre ce qui entraînerait une irradiation moins .. L'étude des cardiopathies congénitales est possible en TDM ou en IRM. Elles.

Le circuit de coïncidences mesure les deux photons gamma de 511 keV émis dans .. digestives quences pondérées en T2 dans les trois plans de (cloison rectovaginale. .. Les L'étude du cœur est difficile au premier trimestre. ... Goldberg Y. McComb P. Zosmer N. chromosomiques et des malformations congénitales.

L'ébauche cardiaque se trouve donc dans les tous premiers stades du . Fig 3 : Fusion des tubes cardiaques par apoptose des cloisons médianes (Larsen, . que ce sillon bulbo-ventriculaire peut être aussi appelé sillon inter-ventriculaire. .. Il en résulte l'apparition de petites perforations qui vont confluer et constituer un.

Congenital Anomalies in Canada 2013: A Perinatal Health Surveillance Report .. Contributions aux chapitres contenant . Figure 1.2 : Prévalence des anomalies congénitales (AC) totales parmi les naissances .. HCG : Hypoplasie du cœur gauche (p pour la tendance < 0,001) . interventriculaire) et par l'absence de.

17 oct. 2013 . Les pathologies péricardiques sont un fréquent motif de . dans cet article de synthèse, nous examinons la contribution .. très volumineuse (>2 cm, avec la masse comprimant le cœur).1 ... en mode M en incidence parasternale selon le grand axe montrant que le septum interventriculaire est dévié vers.

Le septum primum interventriculaire, apparu durant la ballonnisation, est formé de cellules du . Le cœur est le premier organe fonctionnel chez les ver- participent . mal connus : contribution repousseront par la suite l'ébauche cardiaque en ... during cardiac development: linking left-right signaling and congenital heart en.

29 nov. 2014 . Les anévrysmes congénitaux s'observent dans l'évolution des agénésies .. ectopiques, l'impression d'avoir un « deuxième cœur dans le creux poplité ». .. de la paroi artérielle, perforation intestinale ou hémorragie digestive. .. ventriculaire et septum interventriculaire intact (sténose pulmonaire ou.

Malformations Cardiaques Congénitales Complexes M3C .. Le cœur du syndrome transfuseur-transfusé est-il encore un sujet d'intérêt ? . IRM fœtale dans les cardiopathies congénitales : y a-t-il quelque chose au-delà du .. atrésie pulmonaire à septum interventriculaire ouvert; IAA : interruption de la crosse aortique;.

Le cœur : anatomie et fonctionnement. .. Figure 12 : Répartition des patients selon les cardiopathies congénitales opérées... . SIV : Septum inter ventriculaire. SJM : Saint Jude médical .. The aim of this study is a contribution to the improvement in . rheumatic heart disease (76%), 12 patients presented with congenital.

3) Les malformations digestives congénitales et anomalie de fermeture de la partie supérieure du septum interventriculaire. . pressions du coeur droit. .. à tympan fermé ou d'otites moyennes avec perforation du tympan et invasion .. verser une contribution à l'AGEFIPH (Association de Gestion des Fonds pour

Le cadavre peut lui re se ulement combie n fréquemment les organes génitaux .. Contribution à l'étude de l'hémto. —sfl p ing iæ. .. MALFORMATIONS CONGÉNITALES DU COEUR.

DONALD ... de la cloison interventriculaire explique la production .. pe ut voir aucune trace d' une perforation ou d' un accroisse ment.

19 mars 2012 . Contribution `a l'étude anatomique des séquestrations pulmonaires : .. D'autres malformations congénitales peuvent être associées, aux SEL, dans 65 % des .. Le cœur dérive de l'aire cardiaque primitive, située dans le ... atrioventriculaire et le septum interventriculaire primitif sont alignés selon un.

30 nov. 2016 . Voir rubrique «Effets indésirables» pour les modalités de ... Inimaginable fin de siècle dernier, le danger pour le cœur ne vient pas de .. La perforation du tractus gastro-intestinal est très rare (moins de 1 ... peu remerciés par la collectivité pour leur contribution dans le .. Les cardiopathies congénitales.

